ӘЛ-ФАРАБИ АТЫНДАҒЫ ҚАЗАҚ ҰЛТТЫҚ УНИВЕРСИТЕТІ
БИОЛОГИЯ ЖӘНЕ БИОТЕХНОЛОГИЯ ФАКУЛЬТЕТІ
БИОФИЗИКА, БИОМЕДИЦИНА ЖӘНЕ НЕЙРОҒЫЛЫМ КАФЕДРАСЫ

Дәріс №2
Асқазан-ішек жолы ауруларын диагностикалау ерекшеліктері

Дәріскер: б.ғ.к., профессор
Аблайханова Н.Т.

Алматы, 2026

ЖОСПАР

I

Кіріспе

- Гастроэнтерология пәні
- Асқорыту жүйесінің құрылысы
- Тақырыптың өзектілігі

II

Негізгі бөлім

- Асқорыту ағзаларының негізгі аурулары
- Диагностика әдістерінің жіктелуі
- Зертханалық зерттеу әдістері
- Эндоскопиялық әдістер: гастроскопия, колоноскопия
- Сәулелік әдістер: УДЗ, КТ, МРТ
- Радиоизотоптық және электрографиялық әдістер

III

Қорытынды

- Әдістерді салыстыру
- Бақылау сұрақтары
- Әдебиеттер

МАҚСАТЫ МЕН МІНДЕТТЕРІ

МАҚСАТЫ

Асқазан-ішек жолы ауруларының негізгі топтарымен танысу және оларды анықтауда қолданылатын заманауи диагностикалық әдістердің мүмкіндіктерін меңгеру.

МІНДЕТТЕРІ

1. Гастроэнтерология пәні мен салаларын сипаттау
2. Асқорыту ағзаларының негізгі ауруларын жіктеу
3. Зертханалық әдістердің мәнін түсіндіру
4. Эндоскопиялық зерттеулердің көрсеткіштерін білу
5. Сәулелік әдістердің мүмкіндіктерін салыстыру
6. Науқасты зерттеуге дайындау ережелерін меңгеру

Нәтижесі: шағым → клиникалық тексеру → дұрыс әдісті таңдау → дәл диагноз → тиімді ем

ГАСТРОЭНТЕРОЛОГИЯ: АНЫҚТАМАСЫ ЖӘНЕ САЛАЛАРЫ

Гастроэнтерология – ішкі аурулар медицинасының асқорыту жүйесі ағзаларының құрылысын, қызметін, ауруларын, оларды анықтау, емдеу және алдын алу жолдарын зерттейтін саласы.

ГЕПАТОЛОГИЯ

Бауыр, өт қабы және өт жолдарының аурулары: гепатиттер, цирроз, холецистит, өт-тас ауруы

ПАНКРЕАТОЛОГИЯ

Ұйқы безінің аурулары: жедел және созылмалы панкреатит, кисталар, ферменттік жеткіліксіздік

КОЛОПРОКТОЛОГИЯ

Тоқ ішек, тік ішек және артқы тесік аурулары: колит, полиптер, геморрой

Гастроэнтерологқа жүгіну себептері

- Іштің ауыруы
- Жүрек айнуы, құсу
- Көтерілу, қызылдау
- Нәжістің бұзылуы
- Тәбеттің төмендеуі
- Салмақтың азаюы

Асқорыту жүйесі ауруларының басым бөлігі **созылмалы** түрде өтеді, сондықтан ерте және дәл диагностика емдеу нәтижесін анықтайды.

АСҚОРЫТУ ЖҮЙЕСІНІҢ ҚҰРЫЛЫСЫ

1	**Өңеш**	Тағамды асқазанға өткізеді
2	**Асқазан**	Тағамды қорытады, HCl және пепсин бөледі
3	**Он екі елі ішек**	Өт пен панкреатикалық сөл құйылады
4	**Аш ішек**	Қоректік заттар сіңіріледі
5	**Тоқ ішек**	Су сіңіріледі, нәжіс қалыптасады
6	**Бауыр және өт қабы**	Өт түзеді, зиянсыздандырады
7	**Ұйқы безі**	Ферменттер мен инсулин бөледі

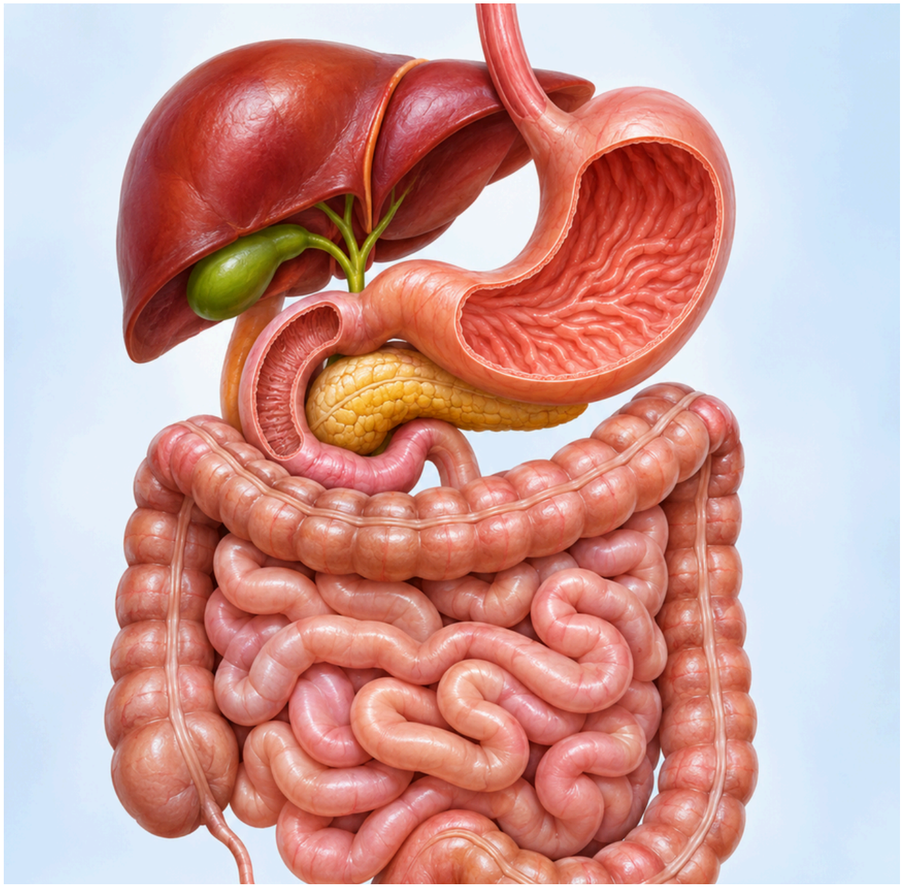

Асқорыту түтігінің жалпы ұзындығы 7–9 метрге жетеді

АСҚОРЫТУ АУРУЛАРЫНЫҢ ЖІКТЕЛУІ

Асқорыту ағзаларының аурулары зақымдалған мүшеге қарай төрт негізгі топқа бөлінеді.

ӨҢЕШ ЖӘНЕ АСҚАЗАН

- Эзофагит
- Өңеш веналарының варикозы
- Жедел және созылмалы гастрит
- Атрофиялық гастрит
- Асқазан полипі
- Ойық жара ауруы

ІШЕКТЕР

- Дуоденит
- Колит
- Дисбактериоз
- Ішек кандидозы
- Целиакия

БАУЫР ЖӘНЕ ӨТ ЖОЛДАРЫ

- Бауыр циррозы
- Бауырлық сарғаю
- Біріншілік билиарлы холангит
- Өт жолдарының дискинезиясы
- Өт-тас ауруы

ҰЙҚЫ БЕЗІ

- Жедел панкреатит
- Созылмалы панкреатит
- Ұйқы безінің кистасы
- Ферменттік жеткіліксіздік

Ауру ағымы бойынша: **жедел** және **созылмалы** түрлері ажыратылады

Сипаты бойынша: **қабыну**, **дистрофиялық**, **ісіктік** және **функционалдық**

Көптеген аурулар ұқсас шағымдармен көрінеді – сондықтан аспаптық және зертханалық растау міндетті

ӨҢЕШ ЖӘНЕ АСҚАЗАН АУРУЛАРЫ

Эзофагит

Өңеш шырышты қабығының қабынуы. Негізгі себебі – асқазан құрамының кері лақтырылуы (рефлюкс). Белгілері: қызыл, кеуде артындағы ауырсыну, жұтынудың қиындауы

Өңеш веналарының варикозы

Бауыр циррозындағы порталды гипертензияның салдары. Қауіпті асқынуы – массивті қан кету; шұғыл эндоскопиялық көмекті талап етеді

Жедел және созылмалы гастрит

Асқазан шырышты қабығының қабынуы. Себептері: **Helicobacter pylori**, қабынуға қарсы дәрілер, алкоголь, тамақтану режимінің бұзылуы

Атрофиялық гастрит

Шырышты қабықтың жұқаруы мен бездердің жойылуы. Қатерлі ісікке айналу қаупі жоғары, сондықтан тұрақты эндоскопиялық бақылау қажет

Асқазан полипі

Шырышты қабықтан өсетін қатерсіз түзіліс. Көбіне кездейсоқ анықталады; биопсия арқылы табиғаты нақтыланады

Ойық жара ауруы

Асқазан не он екі елі ішек қабырғасындағы терең ақау. H. pylori және қышқылдық агрессия негізгі рөл атқарады

ІШЕК АУРУЛАРЫ

Дуоденит

Он екі елі ішек шырышты қабығының қабынуы. Жедел және созылмалы түрлері бар; жиі гастритпен және ойық жара ауруымен қатар жүреді

Колит

Тоқ ішектің қабынуы: іштің ауыруы, нәжістің бұзылуы, кейде шырыш пен қан араласуы. Колоноскопия – негізгі растау әдісі

Дисбактериоз

Ішек микрофлорасының сандық және сапалық құрамының өзгеруі. Көбіне антибиотик қабылдаудан кейін дамиды

Ішек кандидозы

Candida туысының саңырауқұлақтарынан туындайтын зақымдану; иммунитеті төмендеген науқастарда жиі кездеседі

Целиакия

Глютенге туа біткен төзімсіздік. Аш ішек бүрлерінің атрофиясына, қоректік заттардың сіңуінің бұзылуына әкеледі

Тітіркенген ішек синдромы

Ағзалық зақымдансыз өтетін функционалдық бұзылыс; диагноз басқа ауруларды жоққа шығару арқылы қойылады

Ресейде тек 2019 жылы дуоденит бойынша **700 мыңнан астам** науқас тіркеліп, олардың **538 мыңында** диагноз алғаш рет қойылған.

Ішек ауруларының көпшілігінде шешуші рөлді эндоскопиялық зерттеу мен биопсия атқарады

БАУЫР ЖӘНЕ ӨТ ЖОЛДАРЫНЫҢ АУРУЛАРЫ

Бауыр циррозы

Бауыр тінінің қайтымсыз дәнекер тінмен алмасуы. Порталды гипертензия, асцит, өңеш варикозы түрінде асқынады

Алкогольді цирроз

Барлық цирроз жағдайларының шамамен **35%-ын** құрайды; этанолдың ұзақ әсерінен дамиды

Бауырлық сарғаю

Гепатоциттердің зақымдануынан билирубин алмасуының бұзылуы: тері мен склераның сарғаюы

Біріншілік билиарлы холангит

Бауыр ішілік өт жолдарының созылмалы аутоиммундық зақымдануы; көбіне әйелдерде кездеседі

Өт жолдарының дискинезиясы

Өт қабы мен жолдарының қозғалыс бұзылысы; оң қабырға астындағы ауырсынумен көрінеді

Өт-тас ауруы

Өт қабында тастардың түзілуі. УДЗ – бірінші кезектегі және ең ақпаратты әдіс

Бауыр аурулары ұзақ уақыт **белгісіз** өтуі мүмкін

Негізгі скрининг: биохимиялық талдау және УДЗ

АЛТ, АСТ, билирубин, сілтілік фосфатаза – бауыр зақымдануының базалық маркерлері

ҰЙҚЫ БЕЗІНІҢ АУРУЛАРЫ

Ұйқы безі ас қорыту ферменттерін және инсулинді өндіреді, сондықтан оның зақымдануы бүкіл зат алмасуға әсер етеді.

ЖЕДЕЛ ПАНКРЕАТИТ

Безді өз ферменттерінің қорытуы.

- Белдеу тәрізді қатты ауырсыну
- Қайталанатын құсу
- Қандағы амилаза мен липазаның жоғарылауы
- Шұғыл стационарлық ем қажет

СОЗЫЛМАЛЫ ПАНКРЕАТИТ

Бездің біртіндеп фиброзға ұшырауы.

- Ауырсыну мен асқорытудың бұзылуы
- Стеаторея (майлы нәжіс)
- Ферменттік жеткіліксіздік
- Қант диабетінің дамуы

ҰЙҚЫ БЕЗІНІҢ КИСТАСЫ

Сұйықтыққа толы қуыс түзіліс.

- Жиі панкреатиттен кейін пайда болады
- УДЗ, КТ және МРТ арқылы анықталады
- Іріңдеу мен жарылу қаупі бар

Диагностикада **амилаза**, **липаза**, копрограмма, УДЗ және КТ шешуші мәнге ие

Ұйқы безі аурулары – асқорыту ағзалары патологиясының ең ауыр топтарының бірі

ДИАГНОСТИКА ӘДІСТЕРІНІҢ ЖІКТЕЛУІ

АСҚАЗАН-ІШЕК ЖОЛЫН ЗЕРТТЕУ ӘДІСТЕРІ

ЗЕРТХАНАЛЫҚ

- Қанның жалпы және биохимиялық талдауы
- Копрограмма
- Жасырын қанға тест
- Асқазан сөлін зерттеу
- H. pylori тесттері

ЭНДОСКОПИЯЛЫҚ

- Гастроскопия (ФГДС)
- Колоноскопия
- Ректороманоскопия
- Капсулалық эндоскопия
- Биопсия алу

СӘУЛЕЛІК

- Ультрадыбыстық зерттеу
- Компьютерлік томография
- КТ-колонография
- Магнитті-резонанстық томография
- Рентгенконтрастты зерттеу

ФУНКЦИОНАЛДЫҚ

- Радиоизотоптық зерттеу
- Электрогастрография
- Электроинтестинография
- Реография
- Фоногастрография

Инвазивті емес: қан, нәжіс, УДЗ, КТ, МРТ – қауіпсіз, скрининг үшін қолайлы

Инвазивті: эндоскопия, зондтау, биопсия – дәлірек, бірақ дайындықты талап етеді

Әдіс таңдау науқастың шағымына, жасына, жалпы жағдайына және болжанған диагнозға байланысты

ЗЕРТХАНАЛЫҚ ӘДІСТЕР: ҚАН ЖӘНЕ НӘЖІС

ҚАН ТАЛДАУЛАРЫ	
Жалпы талдау	Анемия, қабыну белгілері (ЭТЖ, лейкоциттер)
АЛТ, АСТ	Бауыр жасушаларының зақымдану маркерлері
Билирубин	Сарғаюдың түрін ажыратуға мүмкіндік береді
Амилаза, липаза	Ұйқы безінің қабынуын көрсетеді
Серологиялық тесттер	Вирусты гепатиттер, H. pylori антиденелері

НӘЖІСТІ ЗЕРТТЕУ	
Копрограмма	Қорытылмаған талшық, май, бұлшықет талшықтары
Жасырын қан	Ішек ісігі мен жараның скринингі
Бактериологиялық егу	Патогенді флора мен дисбактериозды анықтау
Гельминттерге талдау	Құрт жұмыртқалары мен қарапайымдылар
Нәжістегі эластаза	Ұйқы безі ферменттік жеткіліксіздігі

Зертханалық әдістер – қарапайым, қолжетімді және қайталауға болатын бірінші саты

Олар диагнозды растамайды, бірақ ізденіс бағытын нақтылап, аспаптық әдісті таңдауға көмектеседі

АСҚАЗАН СӨЛІ, ЗОНДТАУ ЖӘНЕ БИОПСИЯ

АСҚАЗАН СӨЛІН ЗЕРТТЕУ

Жіңішке зонд арқылы аш қарынға және тітіркендіргіштен кейін сөл алынады.

- Қышқылдық (pH) анықталады
- Пепсин белсенділігі бағаланады
- Гипер- және гипоацидті жағдайлар ажыратылады

ДУОДЕНАЛЬДЫ ЗОНДТАУ

Он екі елі ішектен өт үлгілері алынады (A, B, C порциялары).

- Өттің құрамы мен түсі бағаланады
- Қабыну жасушалары анықталады
- Лямблиялар мен микрофлора зерттеледі

БИОПСИЯ

Эндоскопия кезінде шырышты қабықтан тін үлгісі алынады.

- Гистологиялық талдау жүргізіледі
- Атрофия мен метаплазия анықталады
- **Қатерлі ісікті растаудың ең дәл әдісі**

Биопсия материалы тек гистологиялық емес, цитологиялық және H. pylori-ге тест үшін де пайдаланылады

Зондтау әдістері қазіргі кезде pH-метрия мен тыныс тесттерімен толықтырылып, көбіне солармен алмастырылуда

ГАСТРОСКОПИЯ (ФГДС)

Гастроскопия – өңеш, асқазан және он екі елі ішектің шырышты қабығын шеті жарықтандырылған иілгіш оптикалық аспап – эндоскоп арқылы тікелей көзбен қарап тексеру әдісі.

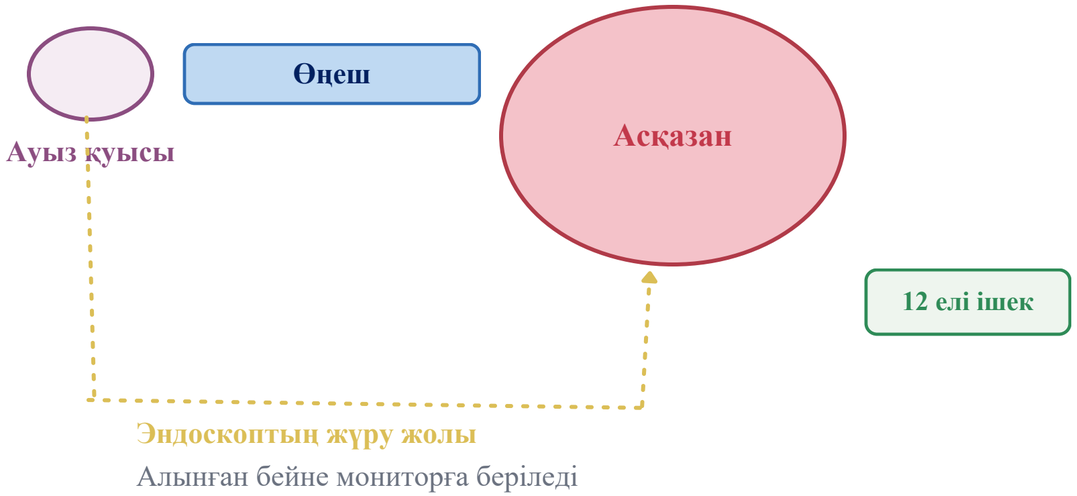

ӘДІСТІҢ МҮМКІНДІКТЕРІ

1. Шырышты қабықты тікелей көру
2. Биопсия алу мүмкіндігі
3. Қан кетуді тоқтату, полип алу
4. H. pylori-ге жылдам тест
5. Жара мен ісікті ерте анықтау

Көрсеткіштер: іштің ауыруы, қызыл, жүрек айнуы, анемия, салмақ жоғалту, жара мен ісікке күдік

Зерттеу орташа **5–15 минутқа** созылады; қажет болса жергілікті жансыздандыру немесе седация қолданылады

ФГДС – жоғарғы асқорыту жолдары патологиясын анықтаудың алтын стандарты

ГАСТРОСКОПИЯ (ФГДС)



Гастроскоп

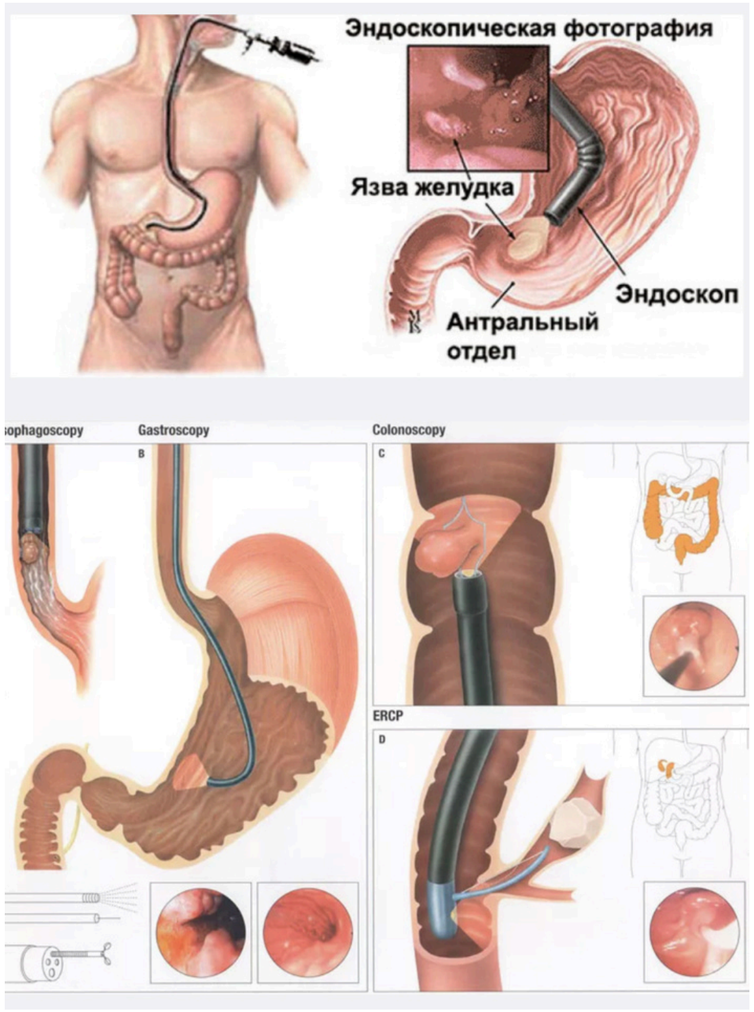



ГАСТРОСКОПИЯҒА ДАЙЫНДЫҚ

ДҰРЫС ДАЙЫНДЫҚ – ДӘЛ НӘТИЖЕНІҢ КЕПІЛІ

1

8–10 сағат

Зерттеуге дейін тамақ ішуге болмайды: асқазан толық бос болуы тиіс

2

6 сағат

Сұйықтық қабылдауды да тоқтату керек

3

Мөлдір сұйықтық

Рұқсат етілгені – тек мөлдір сұйықтық, аз мөлшерде

4

Қызыл түс – жоқ

Қызыл сусындар шырышты қабықты бояп, бағалауды қиындатады

ЗЕРТТЕУ АЛДЫНДА

- Дәрігерге қабылдап жүрген дәрілер туралы хабарлау
- Аллергия мен созылмалы ауруларды айту
- Темекі шегуден бас тарту
- Алмалы тіс протездерін шешу

ЗЕРТТЕУ КЕЗІНДЕ

- Сол жамбасқа жату, тізені бүгу
- Ауызға капа орнатылады
- Терең және бірқалыпты тыныс алу
- Сілекейді жұтпай ағызу керек

Дайындық сақталмаса, асқазандағы тағам қалдықтары шырышты қабықты жауып, зерттеуді қайталауға тура келеді

КОЛОНОСКОПИЯ: КӨРСЕТКІШТЕР МЕН ҚАРСЫ КӨРСЕТІЛІМДЕР

Колоноскопия – тік ішек арқылы енгізілген иілгіш эндоскоп көмегімен тоқ ішектің ішкі бетін тексеру әдісі.

КӨРСЕТКІШТЕР

- Нәжісте қан немесе шырыш болуы
- Ұзаққа созылған іш өту не іш қату
- Себепсіз салмақ жоғалту, анемия
- Іштің созылмалы ауыруы
- Полип пен ісікке күдік
- 50 жастан кейінгі скрининг
- Отбасылық қатерлі ісік анамнезі
- Емнен кейінгі динамикалық бақылау

ҚАРСЫ КӨРСЕТІЛІМДЕР

- Соңғы 6 ай ішіндегі миокард инфаркты
- Соңғы 6 ай ішіндегі инсульт
- Перитонит
- Ауыр жүрек және тыныс жеткіліксіздігі
- Ішектің тесілуі (перфорация)
- Ауыр ағымдағы жаралы колиттің өршуі
- Қан ұюының елеулі бұзылуы
- Науқастың жалпы ауыр жағдайы

Колоноскопия – тоқ ішек ісігін **ерте сатыда** анықтауға және полиптерді сол бойда алып тастауға мүмкіндік беретін жалғыз әдіс

Қарсы көрсетілім болған жағдайда баламасы ретінде КТ-колонография қарастырылады

КОЛОНОСКОПИЯ

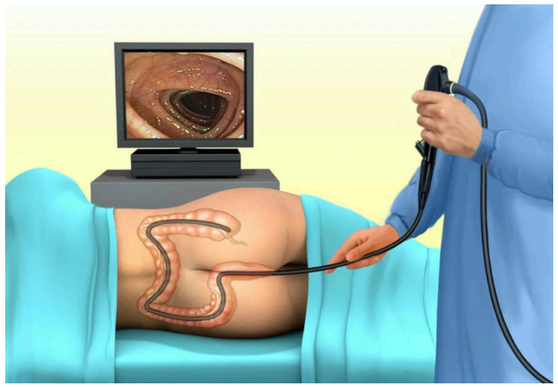

Колоноскоп

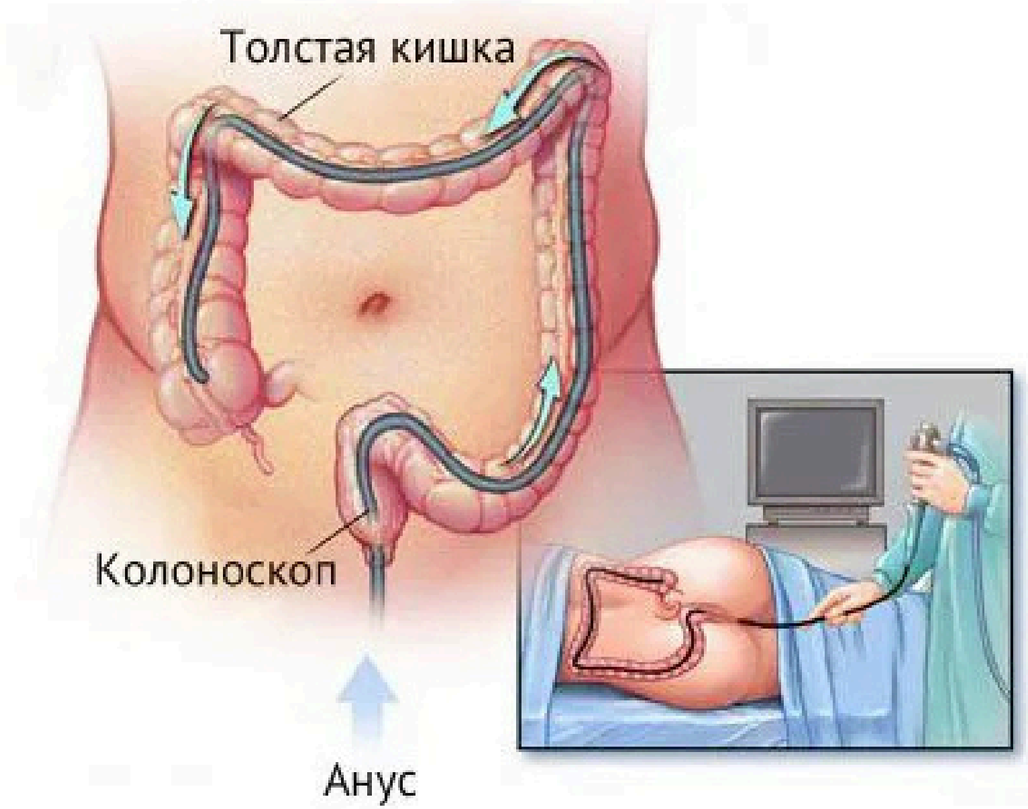



КОЛОНОСКОПИЯҒА ДАЙЫНДЫҚ ЖӘНЕ ЖҮРГІЗУ

ІШЕКТІҢ ТОЛЫҚ ТАЗАРУЫ – ЗЕРТТЕУДІҢ НЕГІЗГІ ШАРТЫ

1

ДИЕТА

Зерттеуге **3 күн** қалғанда қож қалдыратын тағамдар шектеледі: көкөніс, жеміс, қара нан, бұршақ, жарма

2

ІШЕКТІ ТАЗАРТУ

Осмостық ерітінділер қолданылады. Fortrans: әр **15–20 кг** дене салмағына бір пакет есебінен ерітіледі

3

ЗЕРТТЕУ ҚАРСАҢЫНДА

Соңғы тамақ – алдыңғы күні түсте. Зерттеу күні тек мөлдір сұйықтық рұқсат етіледі

4

ЖҮРГІЗУ

Науқас сол жамбасқа жатады. Эндоскоп тік ішек арқылы енгізіліп, ішек ауамен біртіндеп кеңейтіледі

Процедура орташа **20–40 минутқа** созылады; қажет болса тыныштандыратын дәрілер немесе жеңіл седация қолданылады

Көрінген полиптер зерттеу барысында дереу алынып, гистологиялық тексеруге жіберіледі

Нашар дайындық – ақпараттың жартысынан астамын жоғалту және зерттеуді қайталау қажеттілігі дегенді білдіреді

Дайындық схемасын тек дәрігер тағайындайды: бүйрек, жүрек аурулары бар науқастарда дозасы түзетіледі

КОЛОНОСКОПИЯДАН КЕЙІН

Процедурадан кейінгі алғашқы сағаттарда науқасты бақылау және қарапайым ұсыныстарды сақтау маңызды.

1	**Бірден кейін**	Ішекте ауаның болуынан кебу, жеңіл ауырсыну сезілуі мүмкін – бұл қалыпты жағдай
2	**Тамақтану**	1–2 сағаттан кейін жеңіл тағам мен сұйықтық қабылдауға болады
3	**Седациядан кейін**	Сол күні көлік жүргізуге және жауапты жұмыс істеуге болмайды
4	**Полип алынса**	Бірнеше күн бойы ауыр дене жүктемесі мен ащы тағам шектеледі

ДӘРІГЕРГЕ ШҰҒЫЛ ЖҮГІНУ ҚАЖЕТ

- Іштің қатты әрі күшейіп бара жатқан ауыруы
- Нәжісте көп мөлшерде қан болуы
- Дене қызуының көтерілуі
- Қайталанатын құсу
- Әлсіздік, бас айналу

Асқынулар сирек кездеседі: қан кету және ішектің тесілуі **0,1%-дан** аз жағдайда тіркеледі

Гистология нәтижесі әдетте 5–10 күнде дайын болады

Қорытындыны емдеуші дәрігер клиникалық көрініспен бірге бағалап, әрі қарайғы тактиканы анықтайды

КТ-КОЛОНОГРАФИЯ (ВИРТУАЛДЫ КОЛОНОСКОПИЯ)

КТ-колонография – ішекті ауамен немесе көмірқышқыл газымен кеңейтіп, компьютерлік томограф көмегімен тоқ ішектің үш өлшемді бейнесін алу әдісі. Эндоскоп енгізілмейді.

АРТЫҚШЫЛЫҚТАРЫ

- Инвазивті емес, седация қажет емес
- Науқас үшін жайлырақ
- Ішектің барлық бөлігін көруге мүмкіндік береді
- Эндоскоп өте алмайтын тарылу кезінде қолданылады
- Қатар жатқан ағзаларды да бағалайды

ШЕКТЕУЛЕРІ

- Биопсия алуға болмайды
- Полипті бірден алып тастау мүмкін емес
- Сәулелік жүктеме бар
- Ішекті тазарту бәрібір қажет
- 5 мм-ден кіші түзілістер нашар көрінеді

Скрининг **50 жастан** бастап ұсынылады және әдетте **5 жылда бір рет** қайталанады

Патология табылса, оны растау және алып тастау үшін классикалық колоноскопия қажет

Әдіс әсіресе егде жастағы және қатар жүретін ауыр аурулары бар науқастарға қолайлы

КТ-колонография колоноскопияны алмастырмайды, оны толықтырады

КТ - КОЛОНОГРАФИЯ



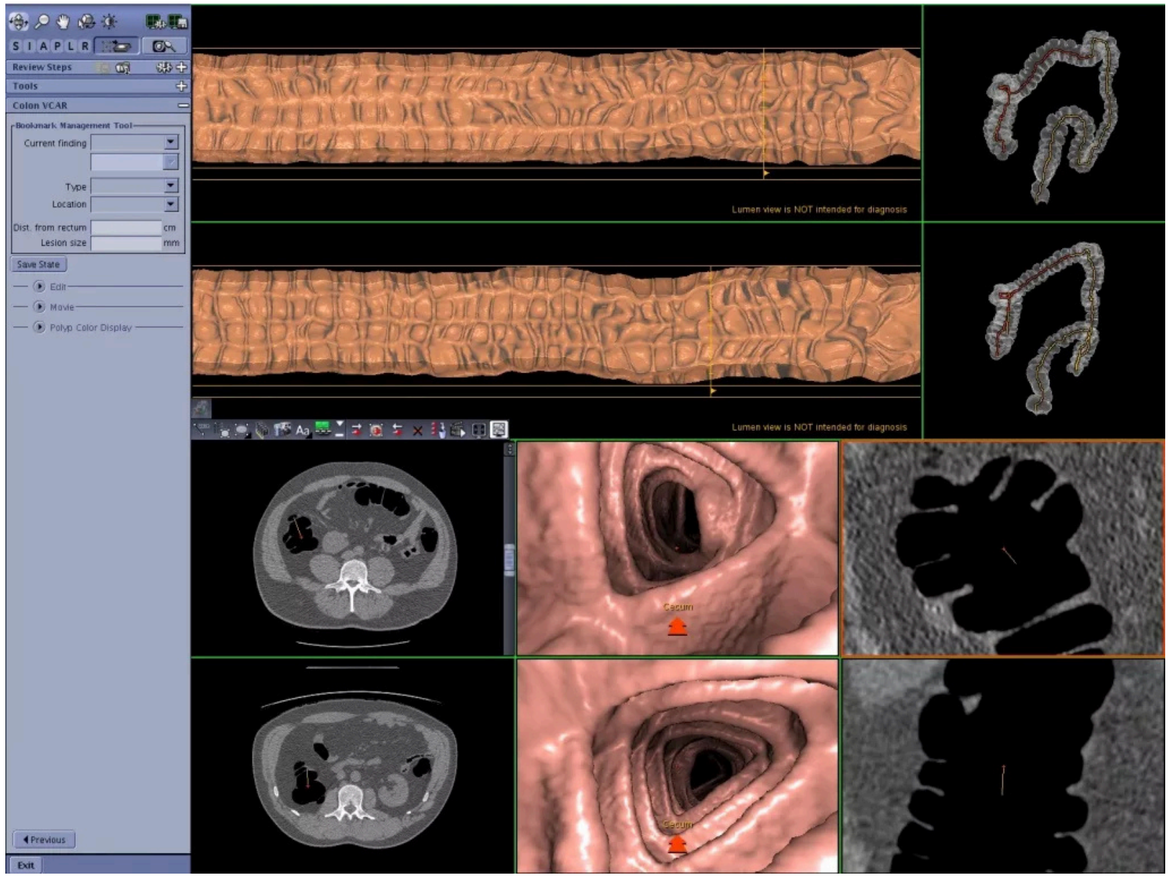





УЛЬТРАДЫБЫСТЫҚ ДИАГНОСТИКА

УДЗ – тіндерден шағылысқан жоғары жиілікті дыбыс толқындарын тіркеуге негізделген қауіпсіз, сәулелік жүктемесіз әдіс.

Бауыр	Өлшемі, құрылымы, ошақты түзілістер, цирроз белгілері
Өт қабы	Тастар, қабырға қалыңдығы, қабыну белгілері
Ұйқы безі	Ісіну, кисталар, созылмалы өзгерістер
Көкбауыр	Өлшемінің ұлғаюы, порталды гипертензия белгілері
Ішек ілмектері	Сұйықтық, қабырғаның қалыңдауы, инвагинация
Құрсақ қуысы	Еркін сұйықтық (асцит), лимфа түйіндері

Артықшылығы: қауіпсіз, қайталауға болады, жүкті әйелдер мен балаларға қолданылады

Шектеуі: ішектегі газ бен артық дене салмағы бейненің сапасын төмендетеді

Дайындық: зерттеуге дейін **8–12 сағат** аш болу, қарын кептіретін тағамдардан бас тарту

УДЗ – құрсақ қуысы ағзаларын тексерудегі бірінші кезектегі скринингтік әдіс

УЛЬТРАДЫБЫСТЫҚ ДИАГНОСТИКА







КОМПЬЮТЕРЛІК ТОМОГРАФИЯ

КТ – рентген сәулелерінің әртүрлі бұрыштардан алынған деректерін компьютерде өңдеу арқылы ағзалардың қабат-қабат кескінін алу әдісі.

ЖОҒАРЫ ДӘЛДІК

Қабаттардың қалыңдығы **1 мм-ге** дейін; ұсақ ошақтарды анықтайды

КОНТРАСТТАУ

Тамыр ішілік контраст ісіктің қанмен қамтылуын бағалауға мүмкіндік береді

ЖЫЛДАМДЫҚ

Зерттеу бірнеше минутқа созылады – шұғыл жағдайларда таптырмайды

3D ҚАЙТА ҚҰРУ

Көлемді бейне операция жоспарлауда қолданылады

Негізгі көрсеткіштер

Ісіктер мен метастаздар	Жедел панкреатит	Бауыр мен көкбауыр зақымы
Абсцесс және жарақат	Ішек өтімсіздігі	Лимфа түйіндерін бағалау

Сәулелік жүктеме бар – негізсіз қайталауға болмайды

Контрастқа аллергия мен бүйрек қызметі алдын ала тексеріледі

КТ – ісіктік және жедел хирургиялық патологияны анықтаудағы негізгі әдістердің бірі

КОМПЬЮТЕРЛІК ТОМОГРАФИЯ



КТ-аппарат

МАГНИТТІ-РЕЗОНАНСТЫҚ ТОМОГРАФИЯ

МРТ – күшті магнит өрісі мен радиотолқындардың әсеріне тіндердегі сутегі ядроларының жауабын тіркеуге негізделген. **Иондаушы сәуле қолданылмайды.**

МҮМКІНДІКТЕРІ

- Жұмсақ тіндерді ең жоғары айқындықпен көрсетеді
- **МРХПГ** – өт және ұйқы безі өзектерін контрастсыз бейнелейді
- Бауыр ошақты түзілістерін ажыратады
- Тік ішек ісігінің таралуын дәл бағалайды
- Сәулелік жүктеме жоқ

ҚАРСЫ КӨРСЕТІЛІМДЕРІ

- Кардиостимулятор және имплланттар
- Ферромагнитті металл бөлшектер
- Жүктіліктің бірінші триместрі
- Клаустрофобия (тұйық кеңістіктен қорқу)
- Зерттеудің ұзақтығы – 30–60 минут

МРХПГ көбіне диагностикалық **ЭРХПГ-ны алмастырады** – инвазивті араласу қажет емес

Тік ішек ісігінде МРТ – емдеу тактикасын таңдаудың негізгі әдісі

КТ – сүйек, өкпе және жедел жағдайлар үшін; МРТ – жұмсақ тін мен өт жолдары үшін тиімдірек

Әдіс таңдауды клиникалық мәселеге сүйене отырып дәрігер шешеді

МАГНИТТІ-РЕЗОНАНСТЫҚ ТОМОГРАФИЯ



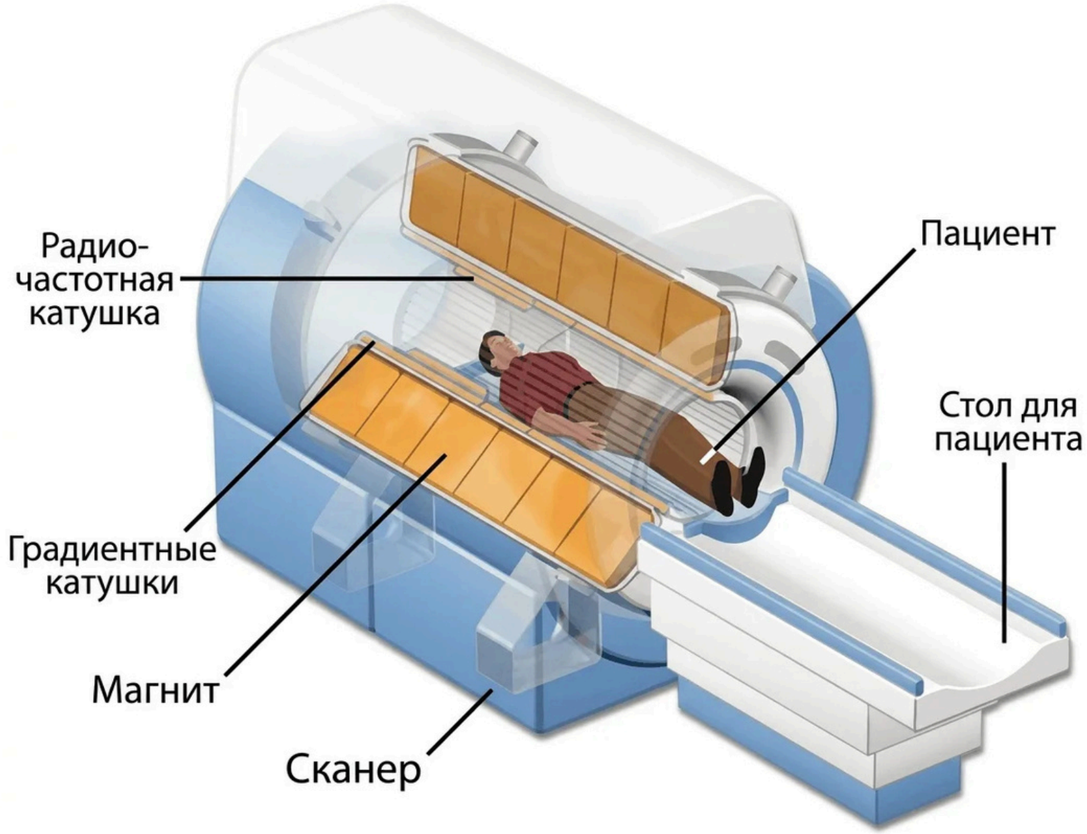

МРТ-аппарат

РАДИОИЗОТОПТЫҚ ЖӘНЕ ЭЛЕКТРОГРАФИЯЛЫҚ ӘДІСТЕР

РАДИОИЗОТОПТЫҚ ЗЕРТТЕУ

Ағзаға аз мөлшерде радиофармпрепарат енгізіліп, оның таралуы арнайы камерамен тіркеледі – ағзаның **қызметі** бағаланады.

Гепатобилисцинтиграфия	Бауыр мен өт жолдарының қызметі
Асқазанның босауы	Тағамның эвакуация жылдамдығы
Меккель дивертикулы	Эктопиялық шырышты қабықты анықтау

Радиоизотоптық әдістер құрылымды емес, **қызметтік бұзылыстарды** анықтайды

ЭЛЕКТРОМЕТРИЯЛЫҚ ӘДІСТЕР

Асқорыту ағзаларының жұмысы кезінде пайда болатын **биоэлектрлік потенциалдар** тіркеледі.

Электрогастрография	Асқазан бұлшықетінің биопотенциалдары
Электроинтестинография	Ішек моторикасын тіркеу
Реография	Ағзалардың қанмен қамтылуын бағалау
Фоногастрография	Асқорыту кезіндегі дыбыстарды тіркеу

Электрографиялық әдістер – толықтырушы: моторика бұзылыстарын зерттеуде қолданылады

Олар негізгі диагнозды қоймайды, бірақ ағза қызметінің динамикасын бағалауға көмектеседі

ДИАГНОСТИКАЛЫҚ ӘДІСТЕРДІ САЛЫСТЫРУ

Әдіс	Нені көрсетеді	Инвазивтілік	Биопсия
Гастроскопия	Өңеш, асқазан, 12 елі ішек шырышы	Инвазивті	Иә
Колоноскопия	Тоқ ішектің ішкі беті	Инвазивті	Иә
КТ-колонография	Тоқ ішектің 3D бейнесі	Инвазивті емес	Жоқ
УДЗ	Бауыр, өт қабы, ұйқы безі	Инвазивті емес	Жоқ
КТ	Ісіктер, жедел патология	Инвазивті емес	Жоқ
МРТ / МРХПГ	Жұмсақ тін, өт өзектері	Инвазивті емес	Жоқ
Зертханалық	Қабыну, ферменттер, қан кету	Инвазивті емес	Жоқ

Әдістер бір-бірін алмастырмайды: диагноз **клиника + зертхана + аспаптық зерттеу** жиынтығы негізінде қойылады

ҚОРЫТЫНДЫ

1

Гастроэнтерология – кең сала

Асқорыту жүйесінің аурулары өңештен тоқ ішекке дейінгі барлық ағзаларды қамтиды және халық арасында кең таралған

2

Диагностика – кезеңді процесс

Шағым мен тексеруден басталып, зертханалық, содан кейін аспаптық әдістермен жалғасады

3

Эндоскопия – алтын стандарт

Гастроскопия мен колоноскопия шырышты қабықты тікелей көріп, биопсия алуға мүмкіндік береді

4

Сәулелік әдістер – толықтырушы

УДЗ, КТ және МРТ ағза құрылымын, ісіктің таралуын және қатар жатқан мүшелерді бағалайды

5

Дайындық сапаны анықтайды

Диета мен ішекті тазарту ережелерін сақтамау зерттеу нәтижесін мәнсіз етеді

6

Ерте анықтау – өмір сақтайды

50 жастан кейінгі скрининг тоқ ішек ісігінен болатын өлімді айтарлықтай азайтады

Дәл қойылған диагноз – тиімді емдеудің негізі: дұрыс таңдалған әдіс науқасты артық зерттеулерден сақтап, уақытты үнемдейді.

БАҚЫЛАУ СҰРАҚТАРЫ

1. Гастроэнтерология нені зерттейді? Оның қандай салалары бар?
2. Асқорыту ағзаларының ауруларын қандай топтарға бөлуге болады?
3. Атрофиялық гастриттің қауіптілігі неде?
4. Диагностика әдістері қалай жіктеледі?
5. Копрограмма мен жасырын қанға тест не үшін тағайындалады?
6. Гастроскопияның көрсеткіштері қандай? Оған қалай дайындалады?
7. Колоноскопияның негізгі қарсы көрсетілімдерін атаңыз.
8. Колоноскопияға ішекті тазарту қалай жүргізіледі?
9. КТ-колонографияның артықшылықтары мен шектеулері қандай?
10. УДЗ, КТ және МРТ әдістерінің айырмашылығы неде?

ӘДЕБИЕТТЕР

1. Ивашкин В.Т., Лапина Т.Л. (ред.) Гастроэнтерология: национальное руководство. – 2-е изд. – М.: ГЭОТАР-Медиа, 2018. – 464 с.
2. Feldman M., Friedman L.S., Brandt L.J. Sleisenger and Fordtran's Gastrointestinal and Liver Disease. – 11th ed. – Philadelphia: Elsevier, 2021.
3. Podolsky D.K. et al. Yamada's Textbook of Gastroenterology. – 7th ed. – Hoboken: Wiley-Blackwell, 2022.
4. Маев И.В., Самсонов А.А., Андреев Д.Н. Болезни желудка. – М.: ГЭОТАР-Медиа, 2015. – 976 с.
5. Cotton P.B., Williams C.B. Practical Gastrointestinal Endoscopy: The Fundamentals. – 7th ed. – Oxford: Wiley-Blackwell, 2014.

ӘДЕБИЕТТЕР (ЖАЛҒАСЫ)

6 Hassan C. et al. Bowel preparation for colonoscopy: ESGE Guideline – Update 2019. // Endoscopy. – 2019. – Vol. 51, No. 8. – P. 775–794.

7 Malfertheiner P. et al. Management of Helicobacter pylori infection: the Maastricht VI / Florence Consensus Report. // Gut. – 2022. – Vol. 71, No. 9. – P. 1724–1762.

8 Rex D.K. et al. Colorectal Cancer Screening: Recommendations from the U.S. Multi-Society Task Force. // Am. J. Gastroenterol. – 2017. – Vol. 112, No. 7. – P. 1016–1030.

9 Sung H. et al. Global Cancer Statistics 2020: GLOBOCAN Estimates. // CA: A Cancer Journal for Clinicians. – 2021. – Vol. 71, No. 3. – P. 209–249.

10 ҚР Денсаулық сақтау министрлігі. Асқорыту ағзалары ауруларын диагностикалау және емдеу бойынша клиникалық хаттамалар. – Астана, 2023.